

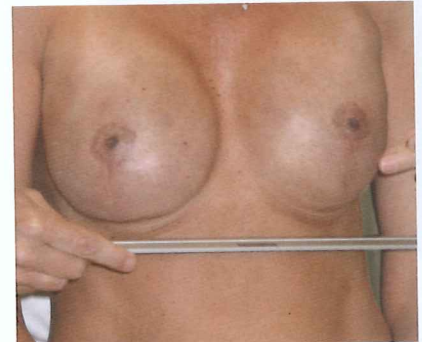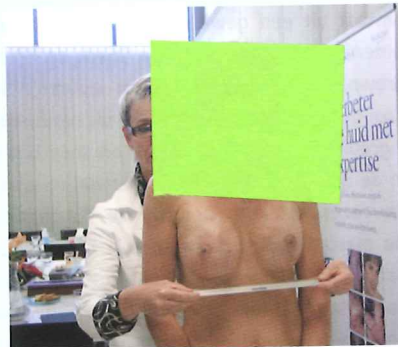Permanente make-up (39)

Tepelhofpigmentatie (I): Skin expansion

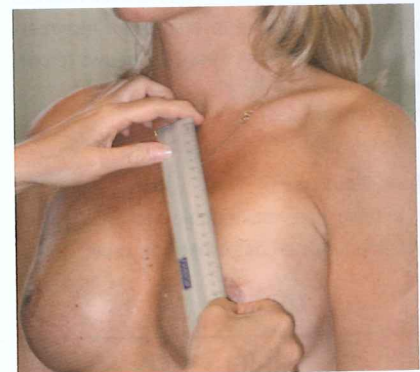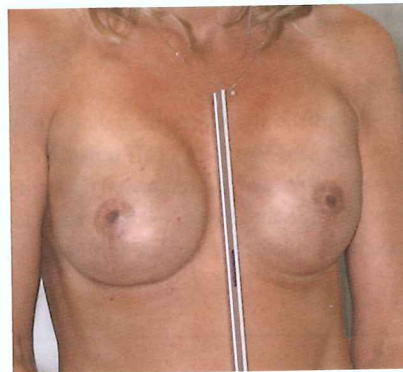
Er is een aantal situaties denkbaar waarin een tepelhofreconstructie wenselijk en mogelijk is. Dit kan zijn na een borstvergroting, lifting, verkleining van de borsten of na een geheel of gedeeltelijke borstamputatie ten gevolge van borstkanker. Permanente make-up kan een zeer goede oplossing zijn om een nieuwe tepelhof te creëren.



Irma Hulscher overlegt met Carolië (r) wat haar ervaringen waren bij de eerste behandeling en wat haar verwachtingen zijn van deze tweede sessie.



Na een borstreconstructie of een borstbesparende operatie kan met permanente make-up een natuurlijke tepelhof worden aangebracht. Om deze tepelhofpigmentatie goed uit te kunnen voeren, is het wel nodig dat u de voorgeschiedenis van de klant kent. De conditie van de huid en het littekenweefsel dat voortvloeit uit de operatie is van invloed op de pigmentering.

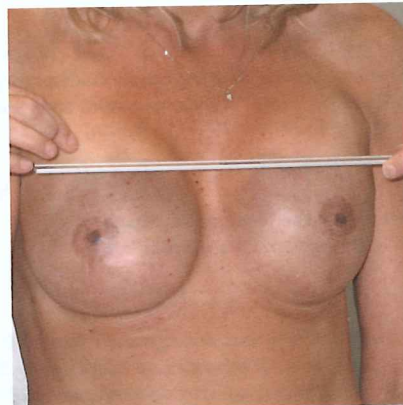


Operatie

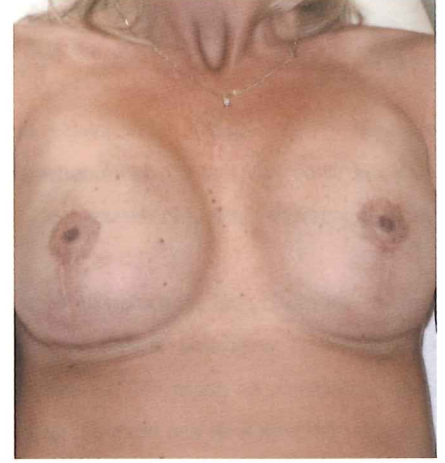
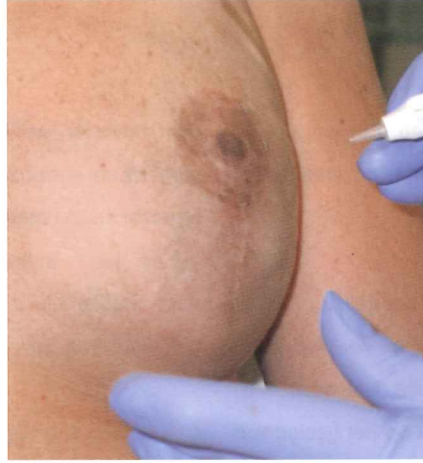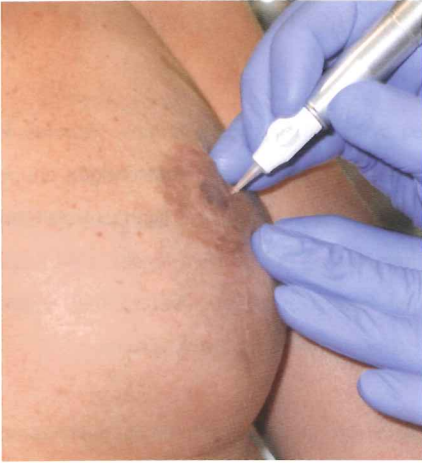Na de diagnose van borstkanker kan de arts besluiten tot de volgende operaties:

- Masectomy (amputatie van de borst). Masectomy houdt in de meeste gevallen in dat de huid, de tepel, het borstweefsel, de lymfeklieren en de klieren in de borst en onder de arm worden verwijderd.
- Lumpectomy (gedeelte van de borst wordt verwijderd).
- Bestraling en/of chemotherapie. Kan zowel na masectomy als lumpectomy worden toegepast.

In deze aflevering volgen we een tepelhofreconstructie nadat er bij een klant een skin expansion is uitgevoerd.



De metingen voor de spiegel zijn essentieel om de plaats van de tepel te bepalen. De locatie van de tepelhof bevindt zich anatomisch net onder het centrum van de borst. Voor de opmeting wordt de zg. Penn-driehoek gebruikt. Dr. Jack Penn ontdekte dat het areola complex, dat gevormd wordt door het kuiltje in het borstbeen en de beide tepels, een gelijkzijdige driehoek vormt met zijden (voor een jonge vrouw) van 18 tot 21 centimeter. De diameter van een areola bedraagt circa 4 centimeter, de diameter van de tepel doorgaans 2 centimeter. Wanneer het maar een borst betreft, gaat men uit van de vorm en kleur van de nog aanwezige andere tepelhof. Het is dan de kunst om een mooie spiegeling van de nog aanwezige tepelhof te creëren.



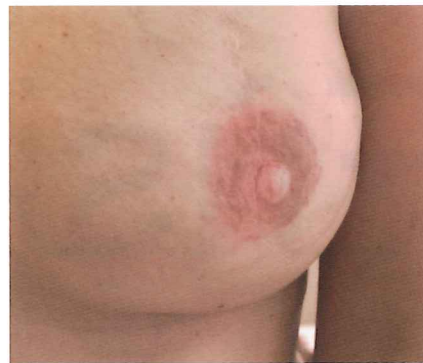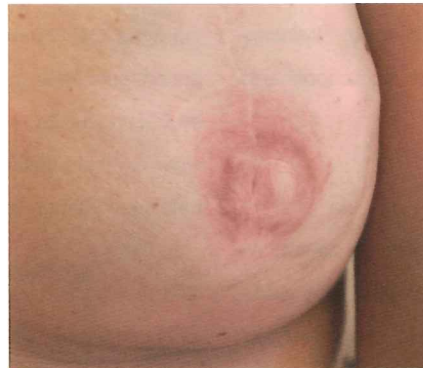Bij deze tweede behandeling wordt het kleuraccent aan de onderzijde van de borst (r) benadrukt. Door hier met een donkerdere kleur te pigmenteren komen de areola's meer in evenwicht.

Skin expansion

Bij amputatie van de borst na het constateren van kanker wordt meestal het borstklierweefsel verwijderd. Aangezien alle melkklieren en gangen hun uitgang via het tepelcomplex hebben, is het noodzakelijk dat ook de tepel wordt meegenomen. Bij de methode skin expansion (huidopspanning) wordt er een expander (ballonnetje) net onder de huid geplaatst. Met een dun slangetje wordt er gedurende enkele weken een zoutwateroplossing geïnjecteerd. Hierdoor wordt de huid opgerekt. Na een bepaalde tijd kan er vervolgens een permanent siliconenimplantaat worden aangebracht. Deze behandeling is niet mogelijk wanneer de huid ernstig is beschadigd door bestraling. Doorgaans wordt het toegepast bij een jonge en nog rekbare huid.

Vorbereiding reconstructie

Caroline heeft anderhalf jaar geleden preventief haar borsten laten verwijderen. Nadat zij twee van haar dierbaren aan borstkanker had verloren, liet zij een erfelijkheidstest doen. Hieruit bleek dat zij een kans



Eindfoto's: het resultaat na de eerste en tweede behandeling.

had van één op de vier om ook borstkanker te ontwikkelen. Caroline: "Ik wilde niet mijn hele leven in angst leven. Het voelde als een Russisch roulettespel. Ik heb toen voor deze ingreep gekozen. Door middel van de skin expansion-methode heb ik weer borsten. De eerste tepelhofreconstructie heb ik in een ziekenhuis laten uitvoeren." Voor de tweede behandeling is zij bereid om als model met vriendin J mee te gaan, die de eenjarige opleiding tot allround make-upspecialist volgt aan de Academie voor Permanente Make-up van Hulscher Cosmetics. Esthéticienne dankt Caroline in het bijzonder voor de mogelijkheid om de voorbereiding op deze tepelhofreconstructie in een fotoreportage vast te leggen. In een volgende aflevering zullen wij nader ingaan op de werkwijze en het kleurgebruik. ✍

Voor meer informatie: Irma Hulscher Academie voor Permanente Make Up, www.academie-voorpmu.nl.

Tekst: Nelly Krijntjes

Voor de idealistische schoonheidsspecialiste
Académie Scientifique de Beauté Paris – Chen Yu Paris
www.cvr-cosmetique.com